

## SPOR HEKİMLİĐİ ALANINDA KAS-İSKELET SİSTEMİ ULTRASONOGRAFİSİNİN ÖNEMİ

Burkay UTKU\*

### ÖZET

Kas-iskelet sistemi ultrasonografisi, spor hekimliđi alanında her geçen gün daha fazla yer almaktadır. Bu yazıda; kas, tendon ve bađ gibi temel dokuların sonografik görüntülenmesi, girişimsel işlem ve uygulamalar, ultrasonun bilimsel yayınlara ve spor hekimliđi uzmanlık eğitimine katkısı gibi konular özetlenmektedir.

**Anahtar sözcükler:** Kas-iskelet sistemi, ultrasonografi, egzersiz, spor yaralanması

### SUMMARY

*EXERCISE THE IMPORTANCE OF MUSCULOSKELETAL ULTRASOUND IN SPORTS MEDICINE FIELD*

*Musculoskeletal ultrasound usage more widely takes part in the sports medicine field nowadays. In this article, the topics of basic structural sonographic view of muscle, tendon and connective tissues; the associated invasive applications and techniques, the contribution of ultrasonography in medical publications and sports medicine specialist education are reviewed and discussed.*

**Key words:** *Musculoskeletal system, ultrasonography, exercise, sports injury*

### GİRİŞ

Kas-iskelet sistemi ultrasonografisi, spor hekimlerinin günlük pratiđinde her geçen gün daha çok yer almaktadır. Ultrasonografinin kolay ulaşılabilen, yaygın bir görüntüleme yöntemi olması, ucuz olması ve radyasyon içermemesi, dinamik görüntü alınabilmesi, tanı takip ve tedavi amaçlı kullanımı, sporcu sađlığı ile ilgilenen hekimler tarafından kullanım ve yeđlenmesini arttırmıştır. Özellikle son yıllarda spor hekimliđi

---

\*Ankara Atatürk Eğitim ve Araştırma Hastanesi, Spor Hekimliđi Bölümü, Ankara

alanında kas-iskelet sistemi ultrasonografisine ilişkin yayınların sayısında önemli bir artış olmuştur. Bu görüntüleme yönteminin kişiye bağımlı olması, deneyimli biri tarafından uygulanması gerekliliği ve kemik/eklem içi yapıları net değerlendirememesi önemli dezavantajlarıdır (7,11).

Yazı konunun önemini anlaşılması açısından üç ana başlık altında toplanacaktır. Bunlar; kas iskelet sistemi ultrasonografisinde sık karşılaşılan durumların değerlendirilmesi, PubMed veri tabanında 2010'dan günümüze dek yer almış yayınların bölge ve ülkelere göre dağılımlarının değerlendirilmesi, Amerikan Spor Hekimliği Tıp Birliği (AMSSM)'nin spor hekimliği eğitim süreci içinde belirlediği sporcu ultrasonografisi eğitiminin ayrıntılarının incelenmesi olacaktır.

### **I. Spor yaralanmalarında kas-iskelet sistemi ultrasonografisi**

Ultrasonografi spor hekimliği alanında yaygın bir şekilde tanı, takip ve tedavi amacıyla kullanılmaktadır. Hekimler için giderek stetoskop kadar önemli bir konuma gelen sonografi; doku ve patolojilerin, kemik içinde olmadığı veya kemik doku ile çevrelenmediği sürece, dinamik olarak görüntülenmesine izin vermektedir (8). Bu başlık altında kısaca normal ve patolojik dokuların görüntüleme ile ilgili ayrıntılarını paylaşmak, genel bilgi ve sonografinin önemi açısından katkı sağlayacaktır.

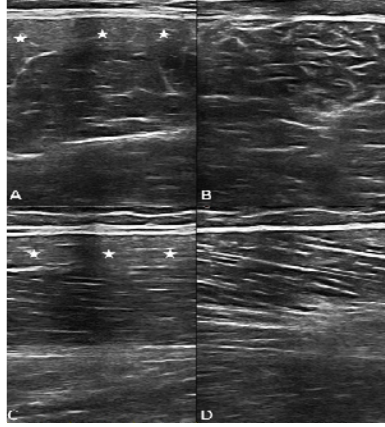
#### **Proben kullanımı**

Genel görüntüleme için uzun lineer mültifrekans özelliğine sahip (5-10 MHz) probalar yaygın olarak kullanılmaktadır. Yüksek frekanslı probalar (10-25 MHz) yüzeysel dokuyu; düşük frekanslı olanlar daha derindeki dokuları daha iyi göstermektedir (10). İnceleme sırasında probun transvers ve longitudinal olarak kullanılması önemlidir. Genelde lezyonlar, probun dokuya dik olduğu transvers pozisyonda dikkatli bir şekilde incelenerek saptanır ve daha sonra lezyon alanı longitudinal olarak da incelenir. Sonografik olarak dokunun palpasyonu, diğer adıyla sonooskültasyon da lezyonun yerinin tam olarak belirlenmesinde önemli bir yer tutmaktadır. Ultrason (U/S) probu ile dokuya bastırarak ağrının fazla olduğu yerin tekrar incelenmesi, lezyonun yerinin net olarak belirlenmesi açısından önemlidir (7,8,11).

#### **Kas lezyonları**

Kaslar kemikten kemiğe uzanan büyük, yüzeysel, yumuşak dokulardır. Görüntülenmeleri için uzun, lineer probalar gerekir. Longitudinal aksta normal kas doku incelenirken, hiperekoik ince berrak uzun bantlarla karşılaşılır ve bunlar yaprağın damarlı yapısına benzetilir. Hipo/anekoik kontraktıl doku, etrafındaki hiperekoik septalar ile çevrelenmiştir. Kısa

aksiyel görüntülerde kas doku, etrafını çevreleyen hipoekoik alan içinde kısa ve berrak çizgiler ile yıldızlı gökyüzü manzarasını andırmaktadır (Şekil 1) (7,8,10,11).

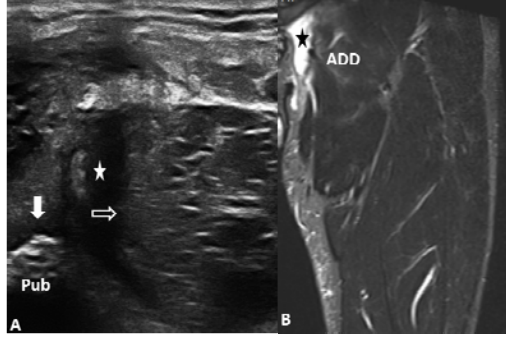


**Şekil 1.** A-B: Eksantrik zorlanma sonrası sağlam hamstring kasında transvers kesitte yıldızlı gökyüzü manzarası gözlenirken (B), semptomatik ekstremitede zorlanma sonrası artmış hiperekojenite (beyaz yıldız), kas dokunun düşük bir kısmında oluştuğu için düşük dereceli bir zorlanma (A) var. C-D: Aynı dokuların lezyon saptandıktan sonra alınan longitudinal görüntüleri. Sağlam tarafta yaprak damarlarını andıran normal kas görüntüsü (D), karşı taraftaki zorlanma ile berraklığını kaybetmiş ve hiperekojenite artışı vardır (beyaz yıldız).

Kas yaralanmaları farklı şekillerle sonlanabilir (zorlanma, yırtık, hematoma, herni, vb.). En sık karşılaşılan lezyon olan kas zorlanmasının, sonografik değerlendirilmede düşük veya yüksek dereceli olduğu anlaşılabilir. Kas dokunun normal görünümünün bozulması ve hiperekojenite artışı zorlanma olarak kabul edilir. Hiperekojenitenin fazlalığı, zorlanma derecesinin belirlenmesi açısından; eşlik eden hematoma miktarı, yaralanma düzeyi açısından önemlidir. Parsiyel yırtıklara az miktarda hematoma eşlik ederken, hematoma miktarının artışı ve kas doku bütünlüğünün bozulması tam kata kadar ulaşabilen yırtıkları düşündürür (Şekil 2). Hematomların drenajında da U/S önemli bir yer tutmaktadır (8,10).

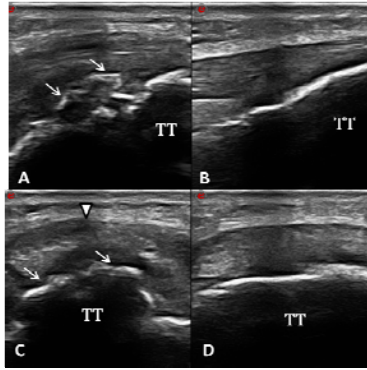
### **Tendon lezyonları**

Tendonlar uzun ekseninde incelenirken hiperekoik görünen, kısa ekseninde yuvarlak/ovoid hiperekoik yapılardır. Paralel liflerin hiperekoik görüntüleri, interfaziküler anekoik ara madde ile kendine özgü görüntüyü sağlamaktadır. Sonografik görüntüleme genellikle gözlenen tendon patolojileri; tendinozis, tenosinovit ve tendon parsiyel/tam yırtıklarıdır (11).



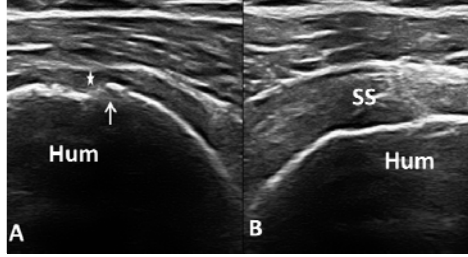
**Şekil 2.** A: Yaklaşık 10 gün önce halı saha maçı sonrası zorlama ile oluşan adduktor kas (ADD) yırtığının longitüdinale kesit ile görüntülenmesi. Kasın yapışma yeri olan pubik simfizis (Pub) irregülaritesi beyaz oklarla gösterilmiştir. Beyaz yıldız perifasyal alanda oluşan hematomu gösterirken, içi boş ok adduktor kastaki retraksiyonu gösteriyor. B: Aynı hastanın MR görüntüsünde hematoma, siyah yıldız ile işaretlenmiştir.

Tendon dejenerasyonu, diğer deyişle tendinozis veya tendinopati, genellikle spor branşına bağlı olarak farklı bölgelerde tekrarlayan mikro-travmalar sonucu gelişir. Tendonda ödem, hassasiyet, dejenerasyon ve bazen de ağrı eşlik eder. Dejenerasyonun fibroblastlar tarafından tamiri çabası, tendonun karşı tarafla kıyaslandığı zaman daha kalın olmasına ve yer yer dejenerasyona bağlı hipoekoik alanlar içermesine neden olur (Şekil 3).



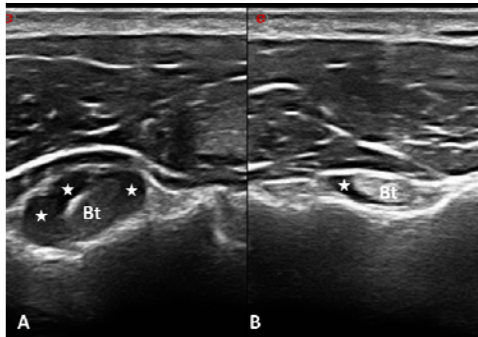
**Şekil 3.** A-B: Adolesan erkek basketbolcunun bilateral karşılaştırmalı patellar tendon ultrasonografisinde, semptomatik taraf tuberositas tibia (TT) yapışma yerinde entezopati (beyaz ok), tendonda hafif kalınlaşma ve sonopalpasyonla ağrı varlığı; C-D: Aynı hastadan alınan aksiyel kesitlerde semptomatik tarafta göze çarpan hipoekoik alan (beyaz ok ucu), ağrılı olduğu için dejenerasyon lehine anlamlıdır.

Tendonda daha belirgin defektler parsiyel rüptürleri düşündürürken, tendonun görüntülenememesi ve tendon uçlarında retraksiyon, tam yırtığı akla getirir (Şekil 4). Anizotropi, özellikle tendon ve bağların görüntülenmesi sırasında hiperekoik olması gereken normal dokuların, probun açısı nedeniyle hipoekoik görünmesi demektir. Yanlış tanı konmaması adına, hipoekoik görüntülenen alanlar, doku veya prob açısının değiştirilmesi ile tekrar görüntülenmelidir (8).



**Şekil 4.** A-B: Bilateral omuz ultrasonografisinde, sağ supraspinatus tendonu (SS) sola göre belirgin olarak az hacimli ve retrakte (beyaz yıldız). Kortikal düzensizlik (beyaz ok) endirekt rüptür belirtisi olarak görüntüye eşlik ediyor (A). Hum: humerus.

Tenosinovit, sık karşılaşılan bir diğer tendon patolojisidir. Tendon boyunca kılıf içinde görüntülenemeyen hipoekoik veya anekoik sıvı, bazen sinovyal hipertrofinin eşlik etmesi, Doppler görüntüleme ile patolojik kan akımı olup olmadığı, tenosinovit ayırıcı tanısında önemlidir. Tendon sınırlarının bozulması, tendonun karşı tarafa kıyasla daha ödemli ve ağırlı olması (Şekil 5) ve sonopalpasyonla hassasiyet de tabloya eşlik edebilir (10).



**Şekil 5.** A-B: Biceps tendon (Bt) karşılaştırmalı ultrasonografide, aksiyel alınan görüntüde biceps tendon sağ tarafta sola göre belirgin artmış sıvı (beyaz yıldız) ve sonopalpasyon ile ağrı, tenosinovit lehine yorumlanmıştır.

## **Bağ lezyonları**

Bağlar da sonografik görüntüleme sırasında tendonlar ile benzer özellikleri ortaya koyarlar. Bağlar, iki kemik arasında, parlak ekojen lineer çizgilerdir. Yapı olarak daha yakın ve küçük oldukları ve yoğun konnektif doku içermeleri nedeniyle sonografik bulguları daha değişkendir. Özellikle akut bağ yaralanmalarının tanısında, sonografik görüntüleme önemlidir. Diffüz ligamentöz kalınlaşma, sonopalpasyonda ağrı, bağı çevreleyen ödem veya hematoma akut zorlanmalarda ortaya çıkmaktadır. Radyolojik görüntüleme negatif olsa bile, küçük avülsiyon fraktürleri saptanabilir. Kronik bağ yaralanmalarında kalsifikasyonlar da gözlenebilmektedir (1,6,9).

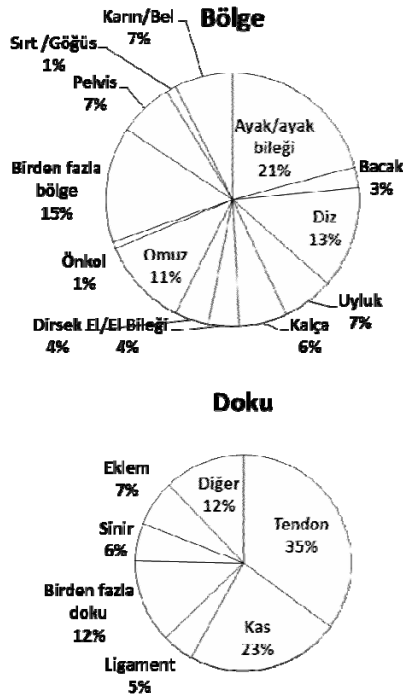
## **U/S eşliğinde uygulanan girişimsel işlemler**

Pratikte, sonografik olarak farklı amaçlarla girişimsel işlemler yapılabilmektedir. Bunlar arasında; hematoma aspirasyonu, kaviter drenaj; trombositten zengin plazma, steroid, lokal anestezi ve benzeri ilaç enjeksiyonları; sinir blokajı, tendon kılıfı ve bağ enjeksiyonu uygulamaları yer almaktadır. Girişimsel işlemler sırasında, iğne, probun uzun veya kısa eksenine paralel şekilde uygulama alanına yönlendirilmektedir. Bu iki yöntemin de kendine göre artı ve eksileri bulunur. Çalışmalar, özellikle orta ve küçük eklemlerde ve damar sinir komşuluklarında sonografik uygulamaların doğruluğu ve üstünlüğünü ortaya koymaktadırlar (1,3,6). Kronik effüzyonlarda da, eğer kavite içinde septasyonlar oluşmuşsa, aspirasyonun ultrasonografi eşliğinde yapılması veya sinovyal hipertrofi ile effüzyonun karıştırılmaması adına, sonografi eşliğinde girişimsel işlem yapılması önem taşımaktadır (2,5).

## **II. PubMed veri tabanında kas-iskelet sistemi ultrasonografisine ilişkin 2010 sonrası yayımlanan makalelerin irdelenmesi**

Kas-iskelet sistemi ultrasonografisine spor hekimliği alanında son yıllarda artan eğilim, yayınlarda da kendini ortaya koymaktadır. Çalışma alanında başlık ve özetle ultrasonografi, ultrason, ultrasonografik, sonografi, sonografik sözcükleri ile yapılan aramalarda 2010-2015 yılları arasında PubMed veri tabanında 231 makaleye ulaşılmıştır. Bu makalelerin bölge ve dokulara göre dağılımları Şekil 6'da özetlenmiştir. ABD kaynaklı yayınlar 94 (%40) ile başı çekerken, Norveç ve Danimarka 17 (%7) yayınla ikinci sırayı almaktadır. Norveç kaynaklı yayınlarda pelvik kas tabanı ile ilgili 3/4 boyutlu sonografik çalışmalar dikkati çekmektedir. Japonya 11, Çin ve Hollanda 10'ar yayınla (her biri %4) izlemektedir.

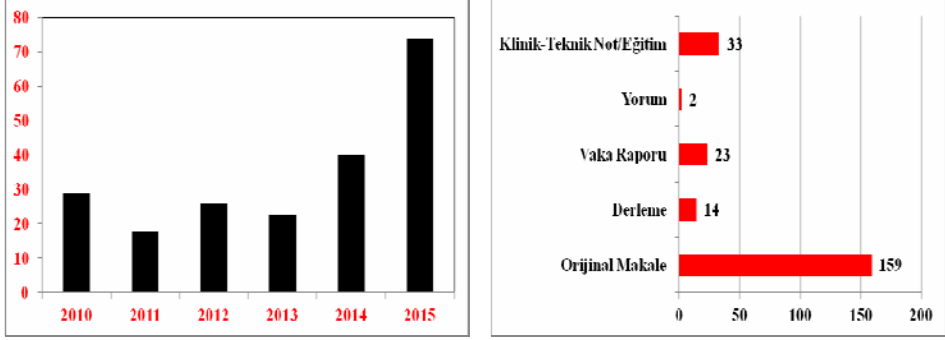
Makalelerin 151'i (%65) sonografik görüntüleme ve ölçüm yöntemini kullanırken, 49'unda (%21) girişimsel işlem amaçlı ultrasonografi söz konusudur. Yedisinde (%3) Doppler US, altısında (%3) elastografi yöntemi kullanılmış, 18'inde (%8) ise US ile aynı anda birden fazla yöntem kullanılmıştır (Doppler ve US, US enjeksiyon vb). En çok makale 2015 yılında yayınlanmıştır. Makalelerin yıllara göre dağılımı ve çeşitleri Şekil 7'de özetlenmektedir.



**Şekil 6.** PubMed veri tabanında 2010 yılından sonra spor hekimliği alanında yayımlanmış makalelerin doku ve bölgelere göre dağılımı

Türkiye kaynaklı olarak bugüne kadar yayımlanan beş sonografik makalenin hepsi 2010 yılı sonrasına aittir. Bu sayı ile ülkemiz 28 ülke arasında 12. sıradadır. Makalelerin dökümü üç olgu sunumu, bir orijinal makale ve 1 teknik not şeklindedir. Dört yayın Hacettepe Üniversitesi Tıp Fakültesi Spor Hekimliği, bir yayın Ankara Üniversitesi Tıp Fakültesi Spor Hekimliği Anabilim Dalı akademisyenlerince yapılmıştır. Olgu sunumları iki alt, bir üst ekstremitte yaralanmasında ultrasonografik görüntüleme ile ilgili olup, teknik not sporcularda kasık ağrısında ultrasonun önemine

ilişkindir. Orijinal makale ise ultrason ölçümlerinde eğitmenin katkısına ilişkin bazı analizleri içermektedir.



**Şekil 7.** PubMed veri tabanında spor hekimliği alanında 2010 sonrası yayımlanmış makalelerin yıllara ve çeşitlerine göre dağılımı

### III. Amerikan Spor Hekimleri Tıp Birliğinin spor hekimliği eğitimi için önerdiği müfredatın ultrasonografi içeriği

Amerikan Spor Hekimliği Tıp Birliği (AMSSM), 2010 yılında spor hekimleri eğitim programı çerçevesinde ultrasonografik tanı ve tedavinin önemini ortaya koyabilmek için bir ortak görüş yayınlamış ve 2015 yılında da bu görüşte revizyon yapmıştır. Buna göre; eğitimi süresince bir spor hekiminden beklenen, temel sonografik anatomi ve teknik donanım bilgileri dışında; omuz, dirsek, el-el bileği, kalça, diz, ayak ve ayak bileği ultrasonografi ve sonografik tedavisini yapabilmesidir (4). Belirlenen eğitim programına göz atılacak olursa; eğitim dört ana gruba ayrılmıştır: U/S fiziği, görüntü oluşumu, normal ve patolojik görüntü ayırımı, artefaktın anlaşılması ve bölgelerin diagnostik ve girişimsel işlemler için değerlendirilmesini sağlayan eğitimlerin teorik ve pratik olarak verilmesi. Bundan sonraki aşama klinik bir ortamda, mentör eşliğinde uygulamalar yapmaktır.

Eğitimin yine önemli bir parçası güncel yayınları takip etmeyi, toplantılara katılmayı ve e-kaynakları, CD, DVD gibi eğitim materyalinin kullanılmasını içermektedir. Eğitimi boyunca bir spor hekimi adayından şu bilgi ve becerileri özümsemesi beklenmektedir (4):

- Konsol üzerinde prob seçimi, derinlik ayarı, fokuslanma, görüntü kaydetme gibi temel özelliklerin kavranması ve hakimiyeti;
- U/S fiziğinin görüntü oluşumu, Doppler görüntüleme, odaklama gibi temel özelliklerinin anlaşılabilmesi;



- İdeal görüntü alabilme, normal ve patolojik görüntüleri ayırt edebilme;
- U/S'un diğer görüntüleme modalitelerine kıyasla avantaj, dezavantaj ve üstünlüklerinin bilinmesi ve uygun olguda kullanımı;
- Akustik gölgelenme, yansıma, artmış geçirgenlik, anizotropi gibi temel ultrason artefaktlarının tanınması ve patoloji ile karıştırılmaması.

Spor hekimliği eğitimi sürecinde; omuz, dirsek, el-el bileği, kalça, diz, ayak-ayak bileği eklemlerinin görüntülenmesinin yapılabilmesi ve aşağıdaki patolojilerin ayırt edilebilmesi beklenmektedir (4):

- *Omuz için:* supraspinatus tam kat yırtık, supraspinatus ve biceps tendinopatisi, subakromial-subdeltoid bursopati, akromiyoklaviküler eklem osteoartriti;
- *Dirsek için:* ortak ekstansör ve fleksör tendinopatileri, ulnar sinirin dinamik görüntülenmesi;
- *El-el bileği için:* De Quervain tenosinoviti, karpal tünel sendromu;
- *Kalça için:* Gluteus medius/minimus ve hamstring tendinopatileri;
- *Diz için:* patellar tendinopati, Baker kisti, effüzyon;
- *Ayak-ayak bileği için:* peroneal ve Aşil tendinopatileri, plantar fasyopati

Bölgelerin değerlendirilmesi, teorik ve pratik eğitim sonrası deneyimli bir U/S mentörü ile çalışmak, görüntülerin elde edilmesi, ölçümler yapılması, kaydedilip saklanması ve transferi, görüntülerin raporlanması eğitimin parçasıdır. Ayrıca spora yönelik U/S eğitiminde girişimsel işlemler de önem taşır. Burada da temel kriter, kişinin belirtilen bölgeler için en az aşağıdaki işlemleri yapabilmesidir (4):

- *Omuz için:* subakromial-subdeltoid bursa enjeksiyonu, intraartiküler glenohumeral eklem ve akromiyoklaviküler eklem enjeksiyonu, bisipital tendon oluşuna enjeksiyon;
- *Dirsek için:* intrarartiküler dirsek eklemi ve ortak ekstansör-fleksör tendon enjeksiyonları
- *El-el bileği için:* karpal tünel enjeksiyonu, birinci dorsal kompartman tendon kılıfı enjeksiyonu, intraartiküler el bileği enjeksiyonu;
- *Kalça için:* intraartiküler kalça enjeksiyonu, büyük trokanterik bursa enjeksiyonu, gluteus medius/minimus tendon kılıfı içine enjeksiyonlar;
- *Diz için:* intraartiküler diz enjeksiyonu, iliotibial band enjeksiyonu;
- *Ayak-ayak bileği için:* tibiotalar eklem intraartiküler enjeksiyonu, peroneal tendon ve plantar fasya enjeksiyonları;
- *Ayrıca:* kist aspirasyonu veya içine enjeksiyon.

Görüş birliği metninde teorik, pratik ve klinik uygulama içeriklerinin ve kaynakların neler olması gerektiği ayrıntılı bilgi ile sunulmuştur (4).

## SONUÇ

Taşınabilir U/S cihazlarının gittikçe yaygınlaşması, U/S'un kırık tanısında kullanımına ilişkin yayınlardaki artış, spor yaralanması sonrası yarışmaya devam kararı açısından ultrasonografinin katkısı, modalitenin takım doktorları tarafından kullanım gerekliliğini bir kez daha gözler önüne sermektedir. U/S'un sahada veya soyunma odasında kullanımı; acil röntgen, MRİ, BT gibi yöntemlerin kullanılmadığı durumlarda; sahaya dönüş veya yarışmaya devam konularında hekime ön tanı için katkı sağlar. Ülkemizde spor hekimliği alanında U/S kullanımının yaygınlaşması, spor yaralanmalarının tanı, takip ve tedavisinde sağlayacağı katkıların yanı sıra; eğitim programına çeşitlilik kazandıracak, bilimsel çalışmaları destekleyecek potansiyeli arttıracaktır.

## KAYNAKLAR

1. Botar Jid C, Vasilescu D, Damian L, Dumitriu D, Ciurea A, Ducea SM. Musculoskeletal sonoelastography. Pictorial essay. *Med Ultrason*. 2012;14:239-45.
2. Drakonaki EE, Kho JS, Sharp RJ, Ostlere SJ. Efficacy of ultrasound guided steroid injections for pain management of midfoot joint degenerative disease. *Skeletal Radiol*. 2011;40:1001-6.
3. Finnoff JT, Hall MM, Adams E, Berkoff D, Concoff AL, Dexter W, et al. American Medical Society for Sports Medicine position statement: interventional musculoskeletal ultrasound in sports medicine. *Clin J Sport Med*. 2015;25:6-22.
4. Finnoff JT, Berkoff D, Brennan F, DiFiori J, Hall MM, Harmon K, et al. American Medical Society for Sports Medicine recommended sports ultrasound curriculum for sports medicine fellowships. *Br J Sports Med*. 2015;49:145-50.
5. Gonçaves B, Ambrosio C, Serra S, Alves F, Gil-Agostinho A, Caseiro-Alves F. US-guided interventional joint procedures in patients with rheumatic diseases-when and how we do it? *Eur J Radiol*. 2011;79:407-14.
6. Hoffman DF, Adams E, Bianchi S. Ultrasonography of fractures in sports medicine. *Br J Sports Med*. 2015;49:152-60.
7. Özçakar L, Tok F, De Muynck M, Vanderstraeten G. Musculoskeletal ultrasonography in physical and rehabilitation medicine. *J Rehabil Med*. 2012;44:310-8.
8. Özçakar L, Utku B. Ultrasound images of the groin pain in the athlete: a pictorial essay. *PM R*. 2014;6:753-6.
9. Özçakar L, Kara M, Chang KV, Bayram Çarlı A, Hung CY, Tok F, et al. EURO-MUSCULUS/USPRM. Basic scanning protocols for ankle and foot. *Eur J Phys Rehabil Med*. 2015;51:647-53.
10. Peetrons P. Ultrasound of muscles (Review). *Eur Radiol*. 2002;12:35-43.
11. Tok F, Özçakar L, De Muynck M, Kara M, Vanderstraeten G. Musculoskeletal ultrasound for sports injuries (Review). *Eur J Phys Rehabil Med*. 2012;48:651-3.

**Yazışma için e-mail:** burkay.utku@gmail.com